المبادئ الأساسية للجراحة الوجهية الفكية

(الجزء الثاني)

الأستاذ الدكتور مازن زيناتي
رئيس قسم جراحة الفم و الوجه و الفكين

Suturing Techniques تقنيات الخياطة

- الخياطة المتقطعة Interrupted Suture
- الخياطة المستمرة Continuous Suture
- خياطة الحصيرة Mattress Suture

Surgeon’s knot عقدة الجراح

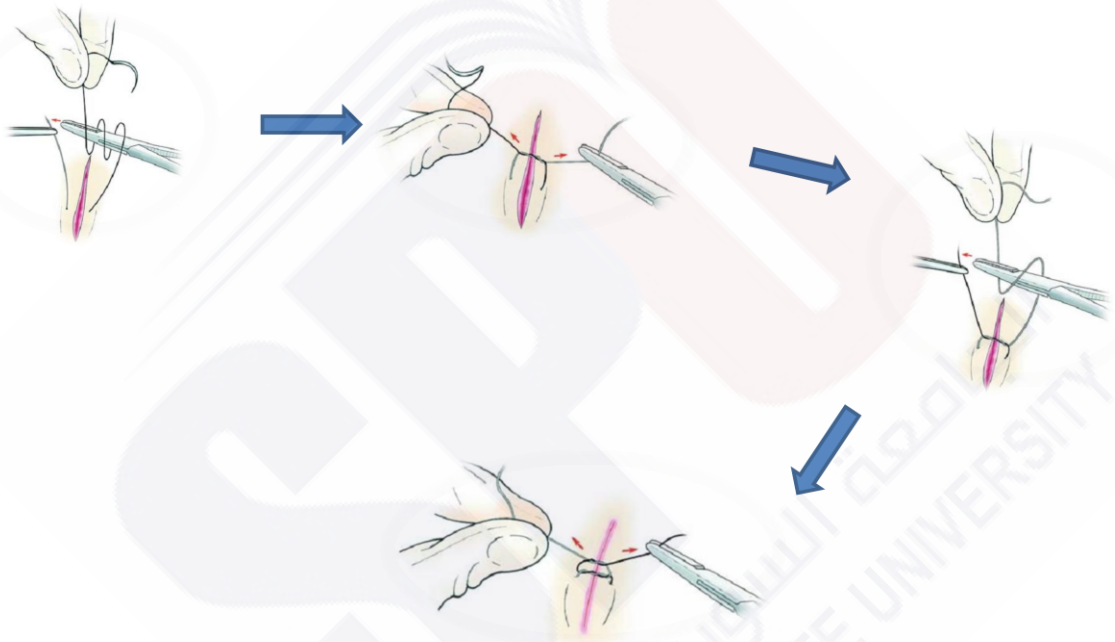

النهاية الطويلة من الخيط تلف حول ذروة حامل الإبر المغلقة وبعدها يتم مسك النهاية الصغير للخياطة بواسطة حامل الإبر ثم تسحب اللفة المضاعفة للخيط وتزلّق على حامل الإبر ويتم شدها بإحكام ثم يتم عمل لفتين مفردتين بنفس الطريقة مع مراعاة معاكسة جهة اللف حول حامل الإبر

الخياطة المتقطعة Interrupted Suture

التقنية

يتم إدخال الإبرة بشكل عامودي على البشرة وتجتاز كامل سماكة الأدمة وتخرج بشكل عمودي على البشرة أيضا في حافة الجرح الأخرى ويتم إجراء العقدة.

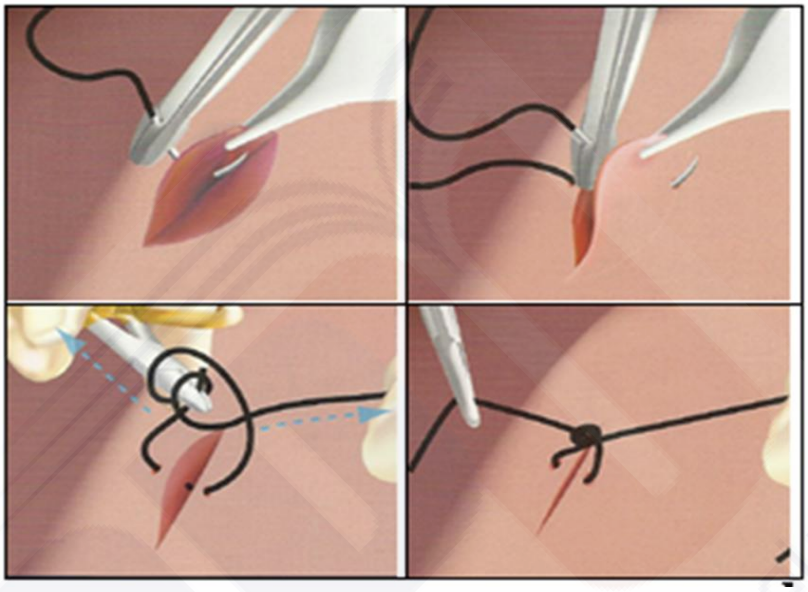

المحاسن

- ❖ وذمة أقل
- ❖ لا تضعف التروية الدموية

المساوئ

- ❖ يمكن أن تترك أثر للخياطة الندبة أو ما يدعى (أثر السكة الحديدية).

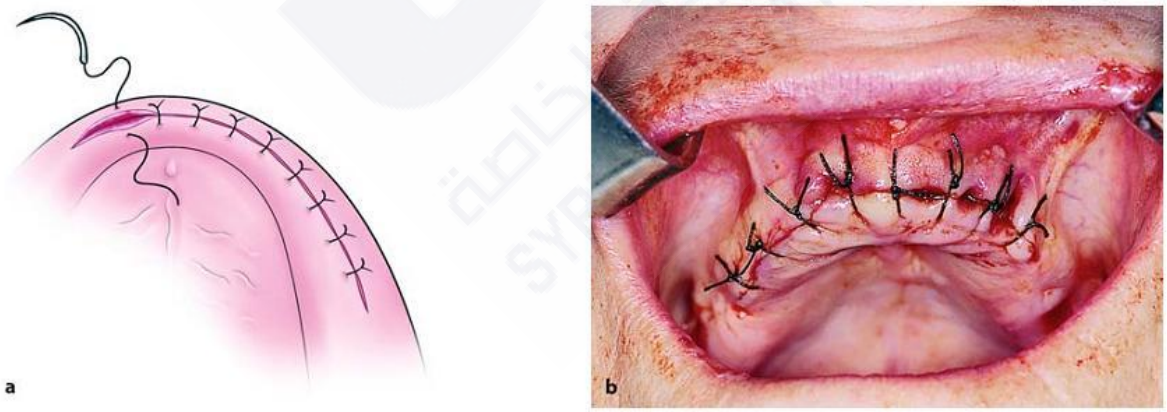

الخياطة المستمرة Continuous Suture

التقنية

تبدأ بقطبة بسيطة يتم عقدها ولا تقطع نهاية الخيط ويتم عمل سلسلة من القطب كما البسيطة المتقطعة لكن دون قطع الخيط يتم عقد عقدة بعد أخر قطبة وذلك بين نهاية الخيط عند خروجه من الجرح مع العروة المتشكلة في العقدة الأخيرة
فمويا تستخدم في خياطة الجروح السطحية الطويلة مثل حالات تشذيب السنخ

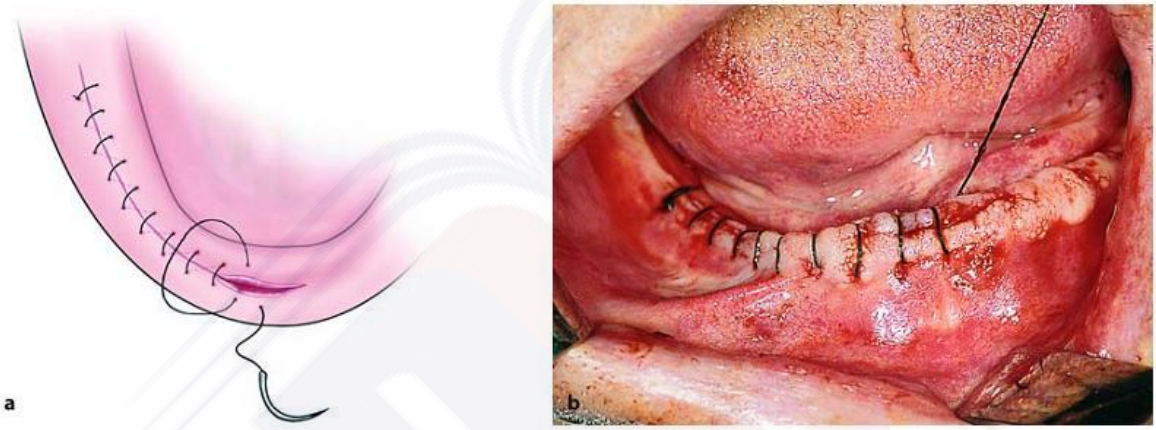

المحاسن

- يساعد في توزيع الشد والتوتر على طول خط الجرح
- تقريب حواف الجرح فيها جيد
- مفيد في حالات الطعوم الجلدية كاملة الثخانة أو جزئية الثخانة
- الندبة المتشكلة أقل مقارنة مع المتقطعة لأن عدد العقد فيها أقل

المساوئ

- خطر انفكاك الخياطة بسبب استمرارية الخيط
- ممكن أن تعيق التروية الدموية للجرح

الخياطة المستمرة مع قفل Continuous Suture

التقنية

يتم عمل العقدة الأولى كما في السابق ومن ثم يتم عقد كل قطبة بتمرير الإبرة خلال العروة المتشكلة

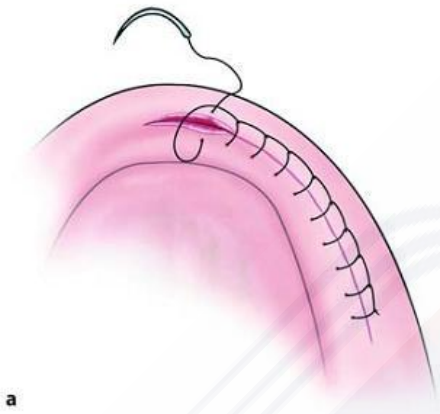

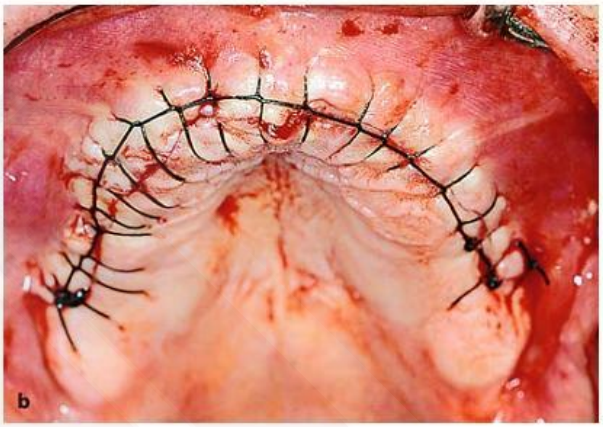

الخياطة الحصيرة العمودية
Vertical mattress suture

التقنية

تدخل الإبرة ٥-١٠ ملم من حافة الجرح الأولي لتخرج من نقطة مناظرة على الطرف الأخر وكأنها قطبة بسيطة ثم يتم عكس الإبرة والدخول في نقطة تبتعد مسافة ١-٣ ملم عن الجرح (في الطرف الثاني من الجرح) وتدخل في العمق لتخرج مناظرة للطرف الأول من الجرح ويتم إجراء لعقدة

فمويا تستخدم في حالات الشقوق العميقة

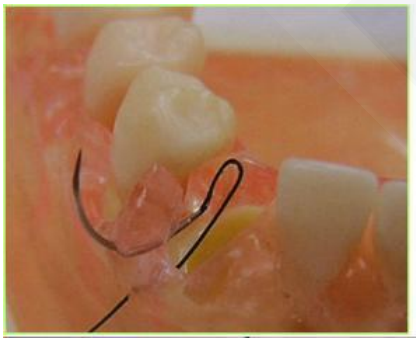

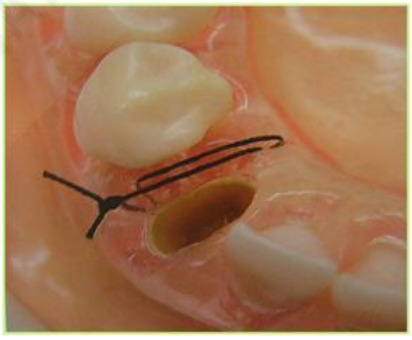

الخياطة الحصيرة الأفقية المتقطعة
Horizontal interrupted mattress Suture
التقنية

تدخل الإبرة على بعد ٥-١٠ ملم من حافة الجرح وتمر الإبرة عميقا للأدمة إلى الاتجاه المقابل من خط الجرح وتخرج مكان مناظر في الحافة المقابلة للجرح ثم يعاد إدخال الإبرة في الشفة الثانية من الجرح في نقطة وحشية عن نقطة الدخول الأولى تبتعد عنها ٥-١٠ ملم عن حافة الجرح أيضا وتغرز عميقا لتخرج في الحافة المقابلة للجرح ويتم إجراء العقدة

فمويا تستخدم في الحالات التي تتطلب إغلاق للنسج الرخوة فوق الحفيرات العظمية أو جوف سنخ بعد القلع

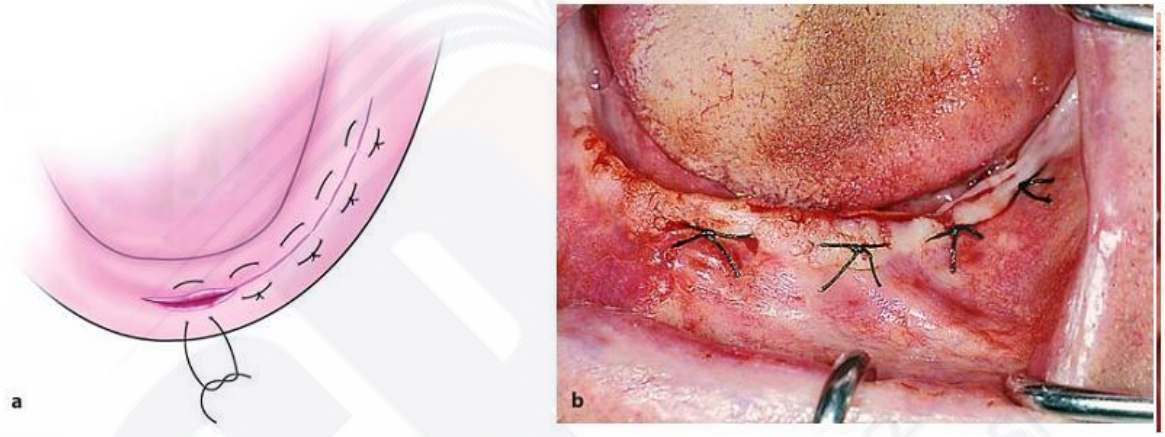

الخياطة الحصيرة الأفقية المستمرة
Horizontal continuous mattress Suture
التقنية

تبدأ بقطبة مربعة بسيطة يتم عقدها ولا تقطع نهاية الخيط ويتم عمل سلسلة من القطب كما المتقطعة لكن دون قطع الخيط يتم عقد عقدة بعد أخر قطبة وذلك بين نهاية الخيط عند خروجه من الجرح مع العروة المتشكلة في العقدة الأخيرة

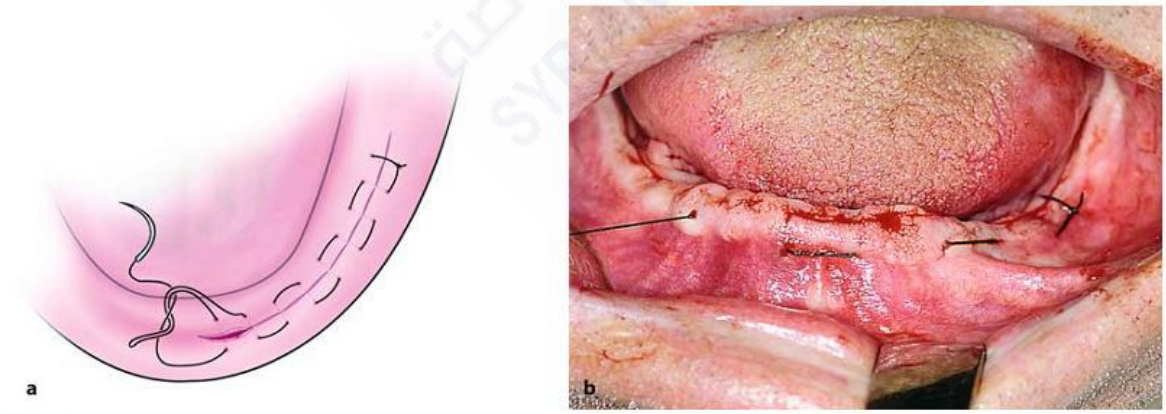

الخياطة الحصيرة الأفقية المتصالبة
Horizontal interrupted mattress Suture

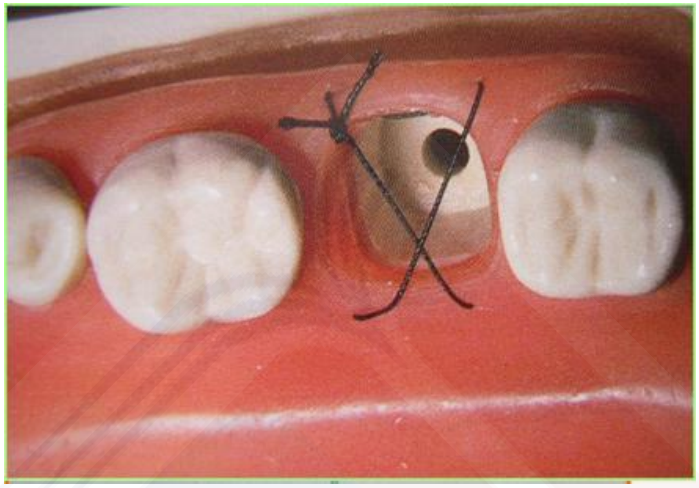

الخياطة تحت الجلد
buried subcuticular Suture

التقنية

نستخدم خيط قابل للامتصاص تدخل الإبرة ضمن أدمة الجلد وتخرج من أدمة الجانب المقابل ويتم إجراء عقدة أخيرة عميقا ضمن الأدمة

المحاسن

- ❖ تفيد في توزيع الشد والتوتر في الجرح وذلك ضمن الأدمة أكثر من البشرة
- ❖ تدعم بشكل طويل الأمد لشفاء الجرح
- ❖ نتيجة تجميلية جيدة

الخياطة تحت الجلد المستمرة
continuous subcuticular Suture
التقنية

تدخل الإبرة على بعد ١٠ ملم وحشيا عن نهاية الجرح بالجلد لتخرج ضمن أدمة لجلد ويتم إجراء عقدة وبدون قطع الخيط نقوم بدخول متكرر للأدمة بشكل موازي للجرح ويتم إجراء عقدة أخيرة في الجلد ١٠ ملم وحشي نهاية الجرح

الخياطة بالخرّازة المعدنية الجلدية

يتم ذلك بتقريب حواف الجرح إلى بعضها بشكل جيد .
ثم تطبق الخرزات بالجهاز الخاص .

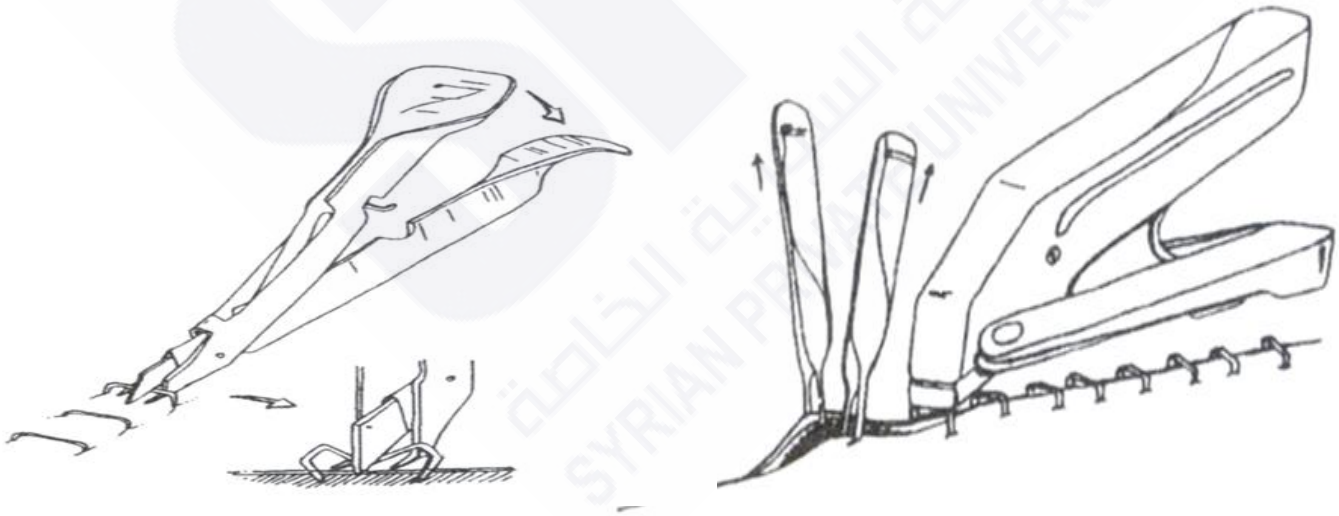

إزالة القطب suture removal

الوقت المفترض به لإزالة القطبة يعتمد على الموقع ودرجة التوتر المطبق على الجرح وهذا يختلف حسب الحالات لكن كقاعدة عامة في الرأس والرقبة تزال من ٥-٧ أيام

التقنية

- يمسك أحد طرفي الخيط بالملقط
- يسحب بلطف باتجاه طرف واحد من الجرح
- نقوم بقطع الطرف المعاكس من الخياطة بواسطة مقصات جراحية أو شفرة
- يتم سحب الخيط خارجا

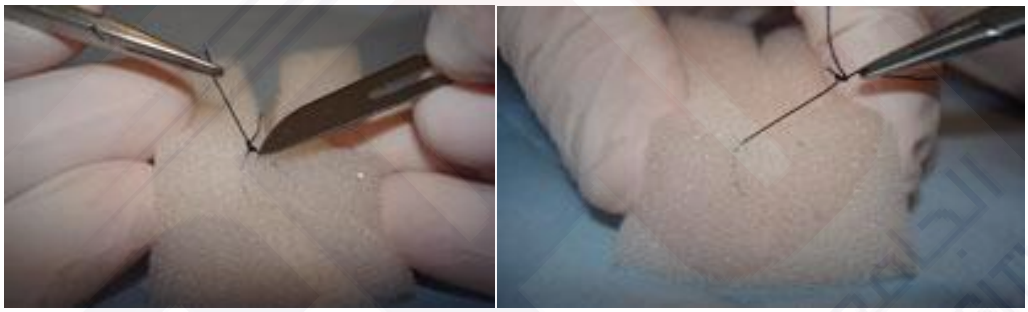

أشكال الشرائح
Shapes of flaps

هناك عدة أشكال من الشرائح لكل منها استطباباتها حيث يمكن أن تكون ذات طرف واحد على طول الحاشية اللثوية كما يمكن أن تكون ثنائية أو ثلاثية الأطراف.

١. الشريحة الظرفية *Envelope Flap*:

شق أفقي يحيط بأعناق الأسنان على طول الحافة اللثوية
ضمن الميزاب اللثوي (حتى عمق الميزاب) دون أي شق عمودي

➢امتداد الشق:

يمتد حتى أعناق الأسنان و قليل من الجذر و بالتالي لا يستخدم في عملية قطع الذروة لأنه لا يصل إلى نهاية الجذر.

➢**استخدامات الشق:**

- 瘵 بعض المعالجات اللثوية و حول السنية.
- 瘟 يؤمن نقطة ارتكاز عظمية مساعدة في بعض القلوع.
- 臬 قلع الأسنان المنطمرة و خاصة المتوضعة في قبة الحنك.
- 妃 القلع الجراحي للأنياب المنطمرة حيث نجري شريحة غلافية واسعة غالباً ما تكون كافية

➢محاسن الشق:

- سهولة تنفيذه.
- عدم إجراء شق عمودي:ففي الشرائح الأخرى يجب إجراء شق عمودي مما يصعب عملية الخياطة و بالتالي عملية الخياطة سهلة في الشريحة الغلافية.

- تأثير أقل على التروية الدموية الجانبية للشريحة٠
- شفاء أسرع٠
- ألم و نزف أقل بعد الجراحة٠
- تجميليا أفضل٠
- أكثر صونا للحليمات اللثوية

➢مساوئ الشق:

•الرؤية غير و اضحة.

•إمكانية تمزق النسج في نهاية الشق.

•الانحسار اللثوي .

٤. وصول محدود للنسج العظمية٠

٥. صعوبة ازاحتها الى موقع آخر٠

٢. الشريحة المثلثية *Triangular flap*:

تنتج عن شريحة غلافية بإضافة شق عمودي (محرر أو مائل) وبالتالي يتألف الشق المثلثي من:

- شق أفقي للحافة اللثوية في الميزاب اللثوي حول أعناق الأسنان.
- شق عمودي وحيد يصل إلى الشق الأفقي.

➢محاسن الشق:

- رؤية جيدة للآفة (يمكن الوصول إلى ذروة الجذر).
- بُعد الشق عن الآفة.

- سهولة إعادة الشريحة إلى مكانها.
- تروية جيدة.

٥. قدرة على تحريك الشريحة وإزاحتها ٠
٦. وصول أفضل للنسج العظمية٠

➢ مساوئ الشق:

- احتمال حدوث انحسار لثوي بسبب اضطراب الارتباطات اللثوية.
- صعوبة خياطة الشريحة بسبب مرورها بين الأسنان(وجود تعويضات ثابتة تؤدي إلى فقدان نقاط التماس، وجود تراكب في الأسنان).

٣. تأخر الشفاء٠
٤. ألم ونزف أكثر بعد الجراحة٠
٥. أقل تجميليا٠

٣. الشريحة شبه المنحرفة *Trapezoid Flap:*

يتألف الشق من:

- شق أفقي للحافة اللثوية ضمن الميزاب اللثوي حول أعناق الأسنان.
- شقين عموديين على بعد سن أو سنين مجاورين.

➢ استخدامات الشق:

- يستخدم عندما تكون الآفة واسعة.
- يؤمن مدخلاً جيداً للناحية حول الذروية لذلك يستخدم في عمليات قطع الذروة.
- يستخدم في عملية إغلاق الناسور الجيبي الفكي.

➢محاسن الشق:
瘰 يؤمن رؤية واضحة لمكان الآفة.
瘟 مناسب لمعالجة الآفات الكبيرة.
皋 يساعد في إجراء المعالجات حول السنية.
٤. قدرة على تحريك الشريحة وإزاحتها ٠
٥. وصول أفضل للنسج العظمية٠

➢مساوئ الشق:
瘰 احتمال حدوث انحسار لثوي بسبب اضطراب الارتباطات اللثوية.
瘟 صعوبة خياطة الشريحة بسبب مرورها بين الأسنان.
٣. تأخر الشفاء٠
٤. ألم ونزف أكثر بعد الجراحة٠
٥. أقل تجميليا٠

٤. الشريحة الهلالية:
شق منحني يأخذ شكل قوس من دائرة.

➢استخدام الشق:
عند وجود آفة موضعة على أسنان بتعويضات ثابتة و أجرينا
أحد الشرائح الثلاثة السابقة التي تشمل العنق (اللثة) يحدث انحسار وانكشاف لأعناق أسنان الجسر و بالتالي نلجأ لما يسمى بالشريحة الهلالية.

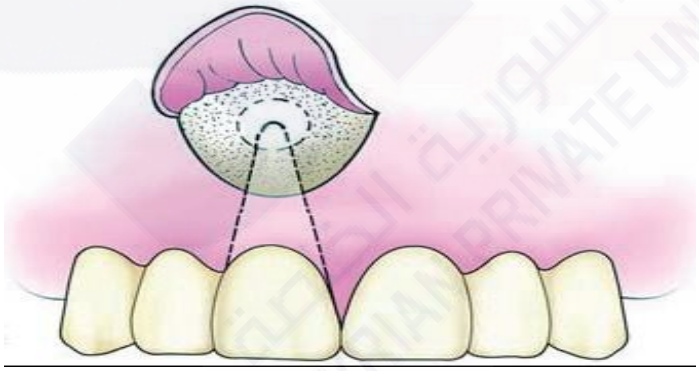

➢صفات الشق:
瘰 واسع: يمتد على الأقل إلى سن يمين و سن يسار السن المعالج.
瘟 يبدأ عند الالتواء المخاطي للميزاب اللثوي على بعد سن واحد على الأقل إلى الأنسي أو الوحشي للسن المعالج.
皋 النقطة الأكثر تحدباً تكون باتجاه اللثة و تقع على المحورالطولي للسن.
皰 البعد بين النقطة الأكثر تحدباً و الميزاب اللثوي (الحافة اللثوية) 皋لم على الأقل: إذا كانت أقل من ذلك تصبح التروية الدموية ضعيفة و بالتالي تتموت الشريحة.

敱 البعد بين النقطة الأكثر تحدباً و الذروة حوالي 瘢,敱سم لتجنب استناد الشريحة على فراغ عظمي (في حال وجود آفة ذروية) مما يؤدي إلى تشوه الشريحة.

➢محاسن الشق:
瘰 سهل التنفيذ.
瘟 المحافظة على اللثة الحرة المحيطة بالأسنان (لا يحدث انحسار لثوي).

➢مساوئ الشق:
瘰 قد يمر الشق من منطقة التخرب العظمي بسبب صعوبة تغيير حجم الآفة.
瘟 صعوبة الرؤية بسبب محدودية الشق.
臭 النزف بسبب انقطاع التروية الدموية في الغشاء المخاطي السنخي حيث يتوضع الجزء الأكبر من الشق.
爬 عدم وجود نقاط علام من أجل إعادة الشريحة.
敱 قد يحدث تمزق في الشريحة إذا كان الشق قريب من الحواف اللثوية.

٥. شريحة اوشينبان لوبك:
هي شريحة معدلة عن الشريحة الهلالية و الشريحة ذات الشكل شبه المنحرف.
تجمع بين ميزات الشق الهلالي (البعد عن أعناق الأسنان وبالتالي عدم حدوث انحسار لثوي) و الشق شبه المنحرف

(الشكل شبه المنحرف للشريحة).

٦. الشريحة بشكل حرف (Y)في قبة الحنك:

تستخدم في قبة الحنك لاستئصال العرن العظمي.

العرن العظمي:

هو عبارة عن بروز عظمي سليم في قبة الحنك قد يستمر لفترة طويلة دون أية مشاكل لكن عند الحاجة إلى صنع تعويض متحرك يسبب العرن العظمي إعاقة في وضع الجهاز لذلك يستأصل جراحياً بإجراء شق على طوله بشكل حرف (Y)مستند إلى عظم الحنك ثم يزال العرن بسنبلة مستديرة مع مبرد عظمي.

➢للشق نوعان :

١.شق صغير بشكل حرف (Y).

٢.شق كبير بشكل حرف (Y)ثنائية الرأس.

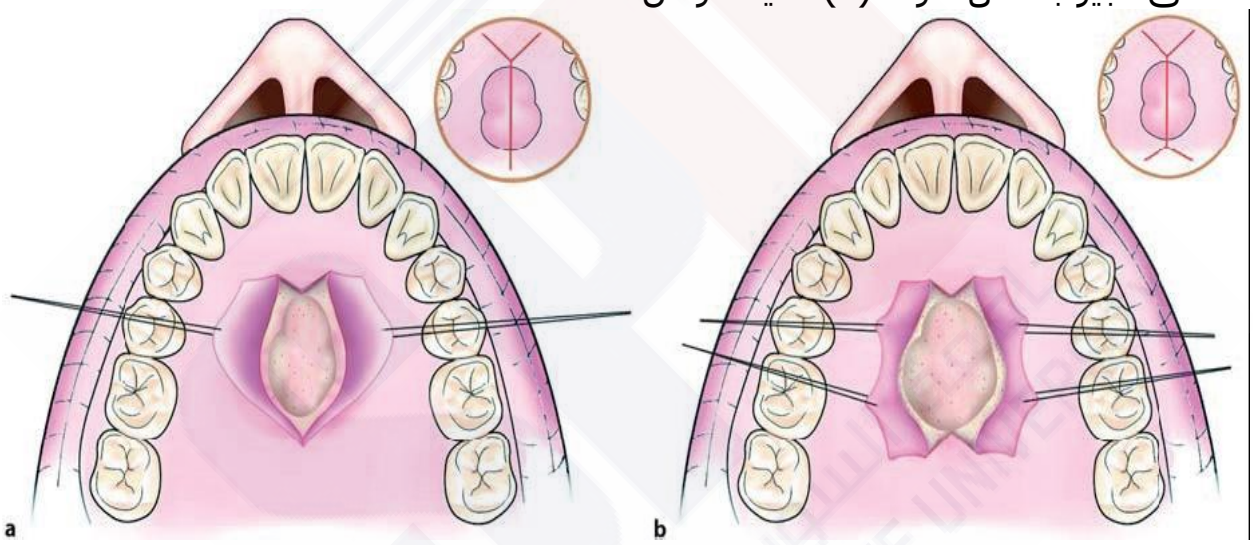

٧. الشريحة المزاحة:

عندما يتم التخطيط لقلع سن أو جذر في المنطقة الخلفية من الفك العلوي يجب التفكير بإمكانية حدوث ناسور جيبي فموي لذا يجب أن تكون هذه الشريحة قادرةعلى إغلاق هذا الناسور أو يمكن تعديله لهذا الغرض.

دائماً يجب إعادة الشريحة إلى وضعها الأصلي عندخياطتها إلا في حالة الشريحة المزاحة.

فعند انفتاح الجيب الفكي أثناء قلع الضواحك أو الأرحاء نجري شريحة مزاحة (إصبع مزاح) لإغلاق الانفتاح ثم نقوم بخياطتها وعندئذ إما أن تتندب المنطقة بالمقصد الثاني (لوحدها) أو بوضع ضماد مثل ضماد أوكسيد الزنك والأوجينول.

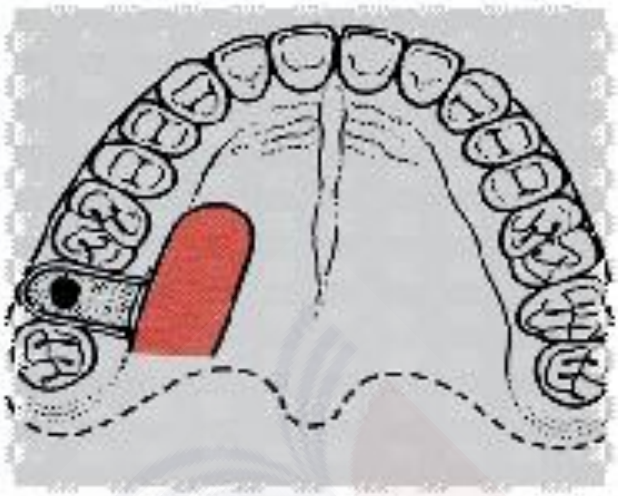

➢تشطيب الشريحة المزاحة:

لكي نتمكن من إغلاق الفراغ يجب جعل الشريحة تتمدد وذلك من خلال عملية تدعى تشطيب الشريحة المزاحة حيث يتم مسك الشريحة بالملقط و عمل تشطيبات مائلة في باطنها تؤدي إلى تمدد الشريحة و إغلاق الفراغ.

الشريحة المزاحة قد تكون حنكية (من قبة الحنك إلى الدهليزي) أو دهليزية.

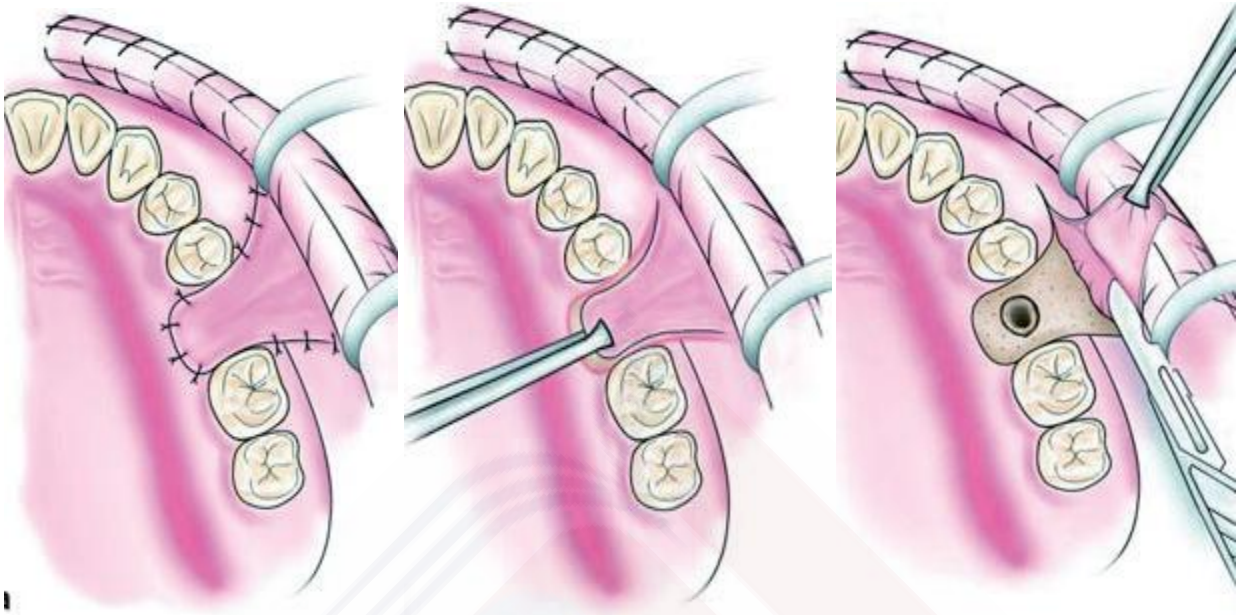

الأستاذ الدكتور مازن زيناتي